Aus der Universitäts-Frauenklinik zu Frankfurt am Main
(Direktor: Professor Dr. Dr. H. Guthmann)

Experimentelle Untersuchungen über die Beziehungen des Fertilitätsfaktors E (Tokopherol) zur inneren Sekretion der Ovarien und der Hypophyse

Inaugural-Dissertation

zur

Erlangung der Doktorwürde
in der gesamten Medizin

der Hohen Medizinischen Fakultät
der Johann-Wolfgang-Goethe-Universität
zu Frankfurt a. M.

vorgelegt von

Gerhard Rabe

aus Frankfurt am Main

Februar 1942

Dissertationsdruckerei F. W. Kalbfleisch, Gelnhausen.

Gedruckt mit Genehmigung der Medizinischen Fakultät
der Johann-Wolfgang-Goethe-Universität zu Frankfurt a. M.

Referent: Dozent Dr. Stähler.
Korreferent: Professor Dr. Thauer.
Dekan: Professor Dr. Dr. H. Guthmann.

R. UNIV.
BIBLIOTHEEK
LEIDEN

Frühere Versuche hatten ergeben, daß das Vitamin E in der Lage ist, die Progesteroneffekte an der Uterusschleimhaut zu verstärken, und zwar wurde dieser Befund an der E-arm ernährten infantilen Ratte (Stähler und Kaiser) sowie am E-arm ernährten infantilen Kaninchen (Stähler und Pehl) erhoben. Daraus hatten sich neue Fragestellungen über die Beziehungen des Fertilitätsfaktors zur inneren Sekretion ergeben, von denen wir einige in mehreren Experimenten zu beantworten versuchten.

1. Ist die Tokopherolwirkung abhängig von der Anwesenheit der Ovarien oder tritt sie auch ein, wenn nach der Ovarektomie Hormone zugeführt werden ?
2. Welche Rolle spielt dabei die Hypophyse ?
3. Gelingt es, mit synthetischem Tokopherolacetat bei infantilen Kaninchen eine Frühreife herbeizuführen ?

Die Veröffentlichung unserer Experimente, die bereits im Juli 1940 abgeschlossen waren, wurde durch die Zeitumstände verzögert. Ueber einen Teil der Ergebnisse hat Stähler schon im April 1941 in einer kurzen Zusammenfassung sowie im Oktober 1941 auf der Tagung der Deutschen Gesellschaft für Gynäkologie in Wien berichtet. Inzwischen sind einige Bestätigungen unserer Befunde mitgeteilt worden :

Bach und Winkler haben die Steigerung der Pregnandiolausscheidung nach Vitamin E-Gaben, die 1939 von Vogt-Möller nachgewiesen wurde, ebenfalls gefunden und nehmen an, daß dieser Effekt auf einer Aktivierung des gelben Körpers im Ovar beruhe. Nach Befunden Stählers an Kastratinnen kann dieser Erklärungsversuch nicht restlos befriedigen. Jeden-

falls muß außer dem Weg über den Eierstock, den wir selbstverständlich ebenfalls für vorhanden halten, noch ein anderer möglich sein, denn Versuche haben gezeigt, daß Tokopherol nach der Kastration noch in der Lage ist, ohne Zufuhr von Luteohormon volle Gelbkörperwirkung zu entfalten. (Stähler und Hopp).

Duyvené de Wit teilt soeben mit, daß Tokopherolacetat (2,5 mg) in der gleichen Weise wie Progesteron (0,01 mg) das Wachstum der Legeröhre beim weiblichen Bitterling anregt. Bei gleichzeitiger Gabe von Vitamin E und Gelbkörperhormon tritt nicht nur eine Addition, sondern eine noch um 100% stärkere Wirkung ein.

Eine kürzlich erschienene Arbeit von Fecht bringt an 630 klinisch beobachteten Fällen eine weitere Bestätigung unserer Ansicht von der Aktivierung der Ovarialhormone durch mittlere Dosen von Vitamin E. Die Arbeit greift außerdem die Frage der E-Hypervitaminose wieder auf, zu der Stähler, Hebestreit und Fladung 1940 Stellung genommen hatten. Sie hatten damals nach langfristiger hochdosierter Zufuhr von Weizenkeimöl bei männlichen Ratten Azoospermie gefunden, hatten aber geglaubt, die schädigende Wirkung nicht dem Vitamin, sondern der übermäßigen Fettzufuhr zur Last legen zu müssen. Fecht hatte nun Gelegenheit, bei 5 Frauen und 3 Männern die Wirkung von sehr großen Vitaminmengen über längere Zeit zu beobachten und fand als überraschendes Ergebnis schwere Störungen bis zur 4 Monate andauernden Amenorrhoe bzw. bis zur Oligospermie. Acht Wochen nach Absetzen des Vitamins trat völlige Wiederherstellung der normalen Funktion ein. Nachdem Stähler und Hopp der Nachweis gelungen ist, daß das Tokopherol in hoher Dosis selbst als Gelbkörperhormon wirkt, ist die Beobachtung von Fecht wahrscheinlich erklärbar, da durch gesteigerte Zufuhr von Progesteron ebenfalls Zyklusstörungen und temporäre Sterilisierung bewirkt werden kann. (Clauberg).

Unsere Experimente fanden nach folgendem Plan statt :
Versuche mit synthetischem Tokopherolacetat (peroral) an E-arm ernährten weiblichen Tieren :

A. kastrierte juvenile Kaninchen
Verstärkung der Progesteroneffekte auf Körpergewicht, funktionelle Umwandlung der Uterusmukosa und Glykogenwanderung,
Normalisierung der Kastratenhypophyse.

B. infantile Kaninchen
Beschleunigung der Reife.

Versuche mit Tokopherolacetat an E-arm ernährten Tieren.

A. Verstärkung der Progesteroneffekte bei kastrierten juvenilen Kaninchen.

Zehn juvenile weibliche Kaninchen im Gewicht von 1000 bis 1500 g werden kastriert und dann bis zur Tötung 8 Wochen lang mit sehr altem Heu, Weißbrot, Rübenstückchen und Wasser E-arm ernährt. Die Tiere sind alle gleich alt und gleich gehalten. Die Hormongaben beginnen 6 Wochen nach der Kastration. Alle Tiere erhalten 8 Tage lang täglich 2,5 Gamma Oestradiolbenzoat intramuskulär zur Proliferation der Uterusmukosa. Danach werden 2 Tiere getötet, um die Einflüsse des Follikelhormons zu vergleichen. Von den übrigen 8 Tieren werden 4 mit täglich 0,1 mg, gesamt 0,5 mg Progesteron in 5 Tagen behandelt, während die anderen 4 täglich 0,02 mg, gesamt 0,1 mg erhalten. Die Hälfte der Tiere aus jeder Gruppe wird vom Beginn der Hormonbehandlung ab täglich mit 9 mg Tokopherolacetat gefüttert (3 Tabletten Ephynal zu 3 mg) wie folgt :

Kaninchen Nr.	Follikelhormon in mg	Gelbkörperhormon in mg	Vitamin E in mg
1	0,02	—	—
2	0,02	—	72
3	0,02	0,5	—
4	0,02	0,5	—
5	0,02	0,5	117
6	0,02	0,5	117
7	0,02	0,1	—
8	0,02	0,1	—
9	0,02	0,1	117
10	0,02	0,1	117

Die Tiere verhalten sich während des Versuches alle normal, haben gute Freßlust und sind gesund. Die Gewichtskurven verlaufen während der Follikelhormonphase gleichmäßig. In der Gelbkörperhormonphase steigen sie jedoch bei den Tokopheroltieren steiler an. (Abbildung 1). Im Mittel nehmen die Tokopheroltiere in 8 Tagen Follikelhormonphase 114 g, in 5 Tagen Luteohormonphase 220 g zu, während bei den E-armen Tieren das Verhältnis umgekehrt 197 zu 79 g beträgt.

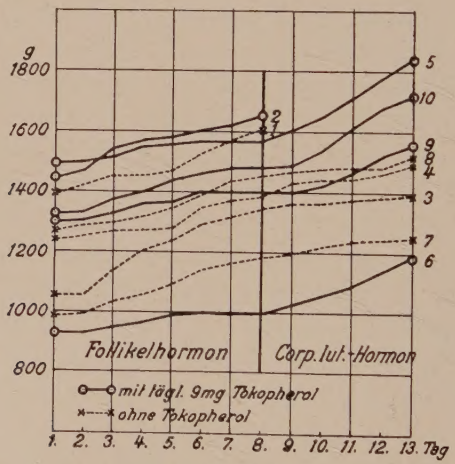

Abbildung 1

Die Tokopheroltiere reagieren auf Corp. lut.-Hormon mit stärkerer Gewichtszunahme als die E-armen Tiere.

Wir erinnern in diesem Zusammenhang daran, daß Stähler und Pehl bei infantilen Kaninchen unter ähnlichen Versuchsbedingungen eine Abhängigkeit der Gewichtszunahme von der Menge des zugeführten Progesterons fanden. Fünf Tiere, die 1,0 mg erhielten, nahmen im Mittel 74 g, fünf Tiere, die nur 0,5 mg bekamen, nahmen durchschnittlich 32 g zu. Unsere Tokopheroltiere verhalten sich demnach so, als ob sie mehr Progesteron erhalten hätten. Es zeigt sich also auch hier eine gewisse Uebereinstimmung des Vitamin E mit dem Gelbkörperhormon.

Die morphologische Reaktion der Uterusmukosa wird durch das Tokopherol in der gleichen Weise beeinflußt wie bei infantilen Tieren. Die Untersuchung der Uteri erfolgte nach der von Stähler und Pehl mitgeteilten Methode mittels Paraffineinbettung und Hämatoxylin-Eosin-Färbung. Die Schnitte beurteilten wir nach dem Schema Claubergs, wobei schwach positive Luteohormonwirkung mit +, stärkere mit ++, Vollwirkung (= 1 KE) mit +++ und Uebertransformation mit ++++ bezeichnet wird. Die Ergebnisse stellen sich danach folgendermaßen dar :

E-arm			Tokopherol	
Tier Nr.	Luteotest	Progesterondosis	Tier Nr.	Luteotest
3	++	..... 0,5 mg	5	++
4	++	..... 0,5 „	6	+++
7	0(+)	..... 0,1 „	9	+
8	0	..... 0,1 „	10	+—++

Die Unterschiede sind bei den kastrierten Tieren nicht ganz so deutlich wie bei den infantilen, sie treten am besten bei der niedrigen Grenzdosis von 0,1 mg Progesteron hervor, die bei den E-armen Tieren meist keine, bei den Tokopheroltieren stets eine Transformation erzeugt. Die Steigerung beträgt etwa 1 : 1,25.

Die Glykogenverteilung in den Schichten der Uterusmukosa entspricht ebenfalls den früher mitgeteilten Befunden an infantilen Kaninchen. Je ein Uterushorn wurde in Celloidin eingebettet und nach Best gefärbt. Es fiel auf, daß

auch ohne Gelbkörperhormongaben bereits Glykogengranula im Stroma vorkommen. Damit wird die Mitteilung von Stähler und Pehl bestätigt, daß das Kaninchen sich im Glykogentest auf Luteohormon nicht so verhält wie die Ratte. Man findet sogar die deutlichsten und gröbsten Granula, wenn weder Gelbkörperhormon noch Vitamin E gegeben wurde. Nach der Zufuhr von Corpus-luteum-Hormon ist das Glykogen feiner verteilt zu finden, manchmal als diffuse Rotfärbung. Das gleiche ist der Fall nach alleiniger Tokopherolgabe. Unter den acht mit Progesteron behandelten Kaninchen zeigen die Tokopheroltiere mehr Glykogen in den lumennahen Schichten als die E-armen Tiere.

Die Hypophysen wurden in 10%iger Formalinlösung fixiert und in Paraffin eingebettet. Zahlreiche Schnitte wurden teils mit Hämatoxylin-Eosin, teils nach der Methode von Berblinger und Burgdorf gefärbt. Die letztere gestattet die Differenzierung der Zelltypen.

Die Hypophysen-Spezialfärbung nach Berblinger-Burgdorf führten wir folgendermaßen durch:

1. Färben der entparaffinierten Schnitte 2—24 Stunden in alkoholischer Kresofuchsinlösung (Grübler) solange bis in dem mehrfach in 96%igem Alkohol abgespülten Schnitt die Granula der basophilen Epithelien unter dem Mikroskop in der dunkelrot-blauen Farbe des Kresofuchsins erscheinen.
2. Einlegen in Aqua dest.
3. Färben 3 Stunden in Alaunkarmin.
4. Abspülen in Aqua dest.
5. Kurzes Differenzieren in 5%iger wässeriger Phosphormolybdänsäure.
6. Abspülen in Aqua dest.
7. Färben in 10%iger wässeriger Orange G Lösung 15 Minuten.
8. Kurz abspülen in Aqua dest.
9. Einlegen 2 Minuten in 5%ige Phosphormolybdänsäure.

10. Abtrocknen mit Fließpapier.
11. Färben in Anilinblau (Stammlösung mit 2 Teilen Wasser verdünnen).
12. Abspülen mit Wasser.
13. Differenzieren in 75%igem Alkohol bis keine Farbe mehr abgeht.
14. Entwässern Alkoholreihe aufwärts.
15. Xylol, Kanadabalsam.
    Mikroskopische Betrachtung am besten bei Kunstlicht. Voraussetzung für gute Bilder ist die Fixierung der Hypophysen sofort nach Tötung der Tiere.

In den früheren Versuchen mit E-armen Tieren waren mit der Hämatoxylin-Eosin-Färbung niemals Veränderungen der Hypophyse gefunden worden. Nach langzeitigem Entzug des E Vitamins sollen sich allerdings nach Ansicht einiger Autoren histologisch und hormonal faßbare Störungen einstellen, die auf Beziehungen des Vitamins zum Hypophysenvorderlappen deuten. In der Hypophyse findet man viel Vitamin E. (Evans). Verzar und Szarka verglichen E mit dem Hypophysen-Vorderlappen-Hormon. Lang dauernder E-Mangel soll zur Atrophie der Hypophyse führen (Gierhake, Nelson) sowie zum Versiegen der Produktion von Follikelreifungs- und Luteinisierungshormon. (Rowlands und Singer). Dagegen fand C. Müller bei Ratten nach langem E-Mangel mehr Hypophysen-Vorderlappen-Hormon als bei normal ernährten Tieren, während Stein bei weiblichen E-Mangel-Ratten weder im absoluten und relativen Gewicht der Hypophysen noch im Zahlenverhältnis der Zellen irgendwelche Abweichungen von der Norm sah. I. H. Müller und C. Müller haben bei männlichen E-Mangel-Ratten große basophile Zellen mit exzentrischem Kern und große Eosinophile mit konfluierenden Vakuolen, wie bei Kastraten, gesehen, bei weiblichen Tieren dagegen nicht. Barrie hat kleine degenerierte degranulierte Acidophile mit pyknotischem Kern und Vakuolen sowie auch einige degranulierte Ba-

sophile gefunden. Auch Underhill fand Degenerationsvorgänge und Aenderungen im Gehalt an gonadotropen Hormonen. Nach Nielsen fällt bei E-armen Testkaninchen die Ehrhardt-Friedmannsche Schwangerschaftsreaktion nicht sicher aus. Vitamin E regt den Hypophysen-Vorderlappen zur Bildung von glykogenotropem Hormon an (Képinov). Langfristige hochdosierte Zufuhr von E bewirkt bei infantilen und erwachsenen Tieren keine histologischen Veränderungen der Hypophyse. (Juhasz-Schäffer).

Unsere Versuche sind dadurch charakterisiert, daß die juvenilen Kaninchen kastriert und dann 2 Monate lang E-arm ernährt wurden. Vergleichtiere zeigten nach dieser Zeit die typische Kastratenhypophyse, wie sie von Clauberg geschildert wird. Die Tiere erhielten dann eine geringe Menge Follikelhormon (Oestradiolbenzoat), die zur Proliferation der Uterusschleimhaut soeben ausreichte (20 Gamma in 8 Tagen). Nach dieser Behandlung hatten die E-armen Tiere noch das gleiche Bild der Hypophyse wie die nicht mit Follikelhormon behandelten. Das Hormon hatte also zur Normalisierung nicht ausgereicht. (Abbildungen 2, 3 und 4).



Abbildung 2

Hypophyse mit Kastrationssymptomen

Hypophyse eines Kaninchens, das vor 2 Monaten kastriert und seitdem E-arm ernährt wurde. Ohne Zufuhr von Tokopherolacetat hat die unterschwellige Dosis Follikelhormon nicht zur Normalisierung ausgereicht. Nur sehr wenige acidophile Zellen. Es sind viele große blasse Zellen mit aufgetriebenen blasig aufgehellten Kernen vorhanden.

Vergrößerung 420 x, Aufnahme mit Grünfilter



Abbildung 3

Ausschnitt aus Abbildung 2
Vergrößerung 900 x, Aufnahme mit Rotfilter

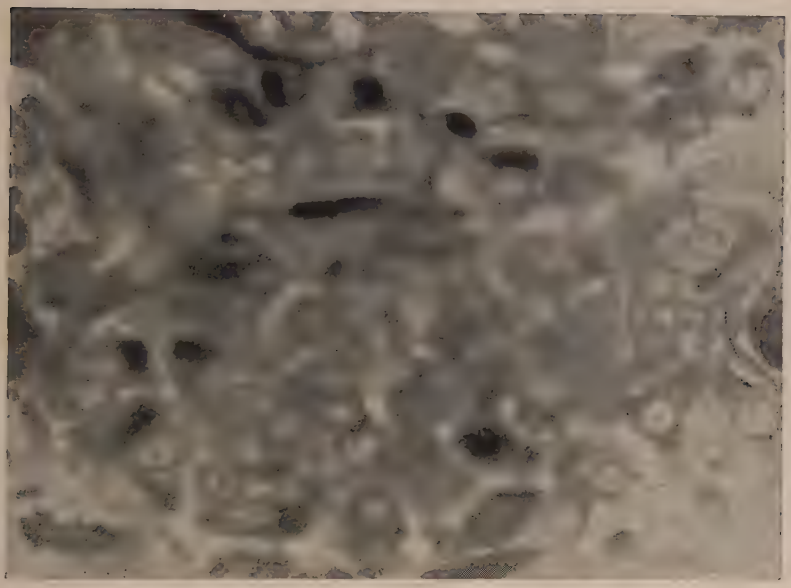

Abbildung 4

Ausschnitt aus Abbildung 2
Dieselbe Stelle wie Abbildung 3. Die acidophilen Zellen sind selten.
Vergrößerung 900 x, Aufnahme mit Blaufilter

Nach Lehmann sollen die Kastrationsveränderungen durch die Implantation von Hypophysen oder die Injektion von wässerigen Extrakten, nach Clauberg durch Injektion von Follikelhormon, rückgängig gemacht werden können. Hierzu sind aber bestimmte Mengen nötig, während zu niedrige Dosis nicht genügt und zu hohe Dosis über die Normalisierung hinaus zur Entstehung neuer eigenartiger Zellformen führt. (Clauberg).

Diejenigen Versuchskaninchen, denen wir außer der niedrigen Dosis Follikelhormon noch 72 bis 117 mg Tokopherol zuführten, zeigten am 9. bzw. 14. Tag völlig normalisierte Hypophysen. Diese Wirkung wurde in keiner Weise beeinflußt durch die geringen Mengen Luteohormon, die in den letzten fünf Versuchstagen in Höhe von einem Zehntel bzw. der Hälfte der Normaldosis (1 mg) verabfolgt wurden.

Die Zahl und Färbbarkeit der acidophilen und basophilen Zellen änderte sich deutlich, nachdem 2 Monate lang die Einflüsse der Kastration und der E-armen Ernährung bestanden hatten. Normal gefütterte, nicht kastrierte Vergleichtiere zeigten beide Zellarten in ungefähr gleicher Zahl, kräftig gefärbt, die α-Zellen karminrot, die β-Zellen dunkelblauviolett. Nach Kastration und E-Mangel traten die rot gefärbten Zellelemente ganz in den Hintergrund, während große blaßblau gefärbte Zellen mit aufgetriebenen vakuolisierten Kernen das Bild beherrschten. 29 Gamma Oestradiolbenzoat und 117 mg α-Tokopherolacetat beseitigten in 13 Tagen diese Erscheinung. Die nach dieser Behandlung gewonnenen Bilder glichen den normalen genau. (Abbildungen 5, 6 und 7).



Abbildung 5

Hypophyse normalisiert

Hypophyse eines Kaninchens, das vor 2 Monaten kastriert und seitdem E-arm ernährt wurde, durch unterschwellige Dosis Follikelhormon + Tokopherolacetat normalisiert. Die acidophilen, schwarz dargestellten Zellen sind reichlich vorhanden.

Vergrößerung 420 x, Aufnahme mit Grünfilter



Abbildung 6

Ausschnitt aus Abbildung 5
Vergrößerung 900 x, Aufnahme mit Rotfilter



Abbildung 7

Ausschnitt aus Abbildung 5

Dieselbe Stelle wie Abbildung 6. Die rotgefärbten Zellen treten durch die Blaufilterung kräftig hervor, während sie mit Rotfilterung fast unsichtbar werden. Viele acidophile Zellen.

Vergrößerung 900 x, Aufnahme mit Blaufilter

Auch die Größe und Konsistenz der Hypophysen hatte sich nach den Einflüssen der Kastration und des E-Mangels verändert. Die Organe waren größer, weicher und stärker durchblutet. (Abbildungen 8 und 9).

Abbildung 8
Normalgroße Kaninchenhypophyse
Vergrößerung 10 x

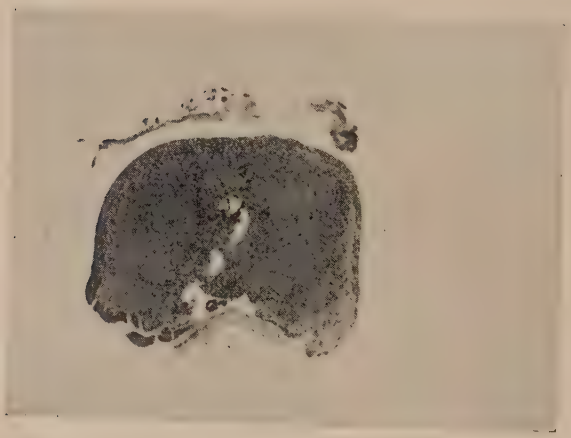

Abbildung 9
Vergrößerte Kaninchenhypophyse
nach Kastration und 2 Monate langer E-armer Ernährung.
Vergrößerung 10 x

B. Frühreife bei infantilen Kaninchen.

Es ist schon lange bekannt, daß Weizenkeimöl und daraus gewonnene E-Konzentrate bei infantilen Ratten oestrogen aktiv sind. (Evans, Verzar, Szarka, Underhill). Das läßt sich durch den Nachweis von Schollen im Scheidenabstrich belegen. Bei solchen Tieren sind meist auch die Ovarien schon größer und enthalten mehr heranreifende Follikel. Man kann jedoch den Einwand machen, daß Weizenkeimöl neben dem Vitamin E oft auch oestrogene Hormone enthält. (C. Müller). Diese Möglichkeit nimmt den genannten Versuchen ihre Beweiskraft. Es war daher nötig, sie mit reinen synthetischen Präparaten zu wiederholen. Stähler und Kaiser konnten bei 30 infantilen weiblichen Ratten, die aus gleicher Zucht stammten und den gleichen Entwicklungsbedingungen unterlagen, den Einfluß des synthetischen α-Tokopherolacetats auf die Ovarien prüfen. Unter 10 E-arm ernährten Tieren betrug die Gesamtzahl der an allen Eierstöcken gefundenen Gelbkörper nur 3, während bei 10 Tieren, die täglich 3 mg Tokopherolacetat zur gleichen Kost erhielten, insgesamt 18, und bei weiteren 10 Tieren, bei denen das Tokopherolacetat injiziert wurde, insgesamt 17 Corpora lutea zu finden waren. Stähler und Pehl sahen bei infantilen Kaninchen, die neben E-armer Kost täglich 9 mg Tokopherolacetat gefüttert bekamen, mehr heranreifende Follikel in den Ovarien als bei Tieren ohne Tokopherol. Da aber sowohl Ratten als auch Kaninchen bei den damaligen Versuchen auch Ovarialhormone erhalten hatten, deren stimulierender Einfluß auf die Ovarien bekannt ist, (Clauberg, Portmann u. a.), mußte in neuen Experimenten diese Störung ausgeschaltet werden.

Es standen uns 6 infantile Kaninchen von 450 bis 800 g Gewicht zur Verfügung, von denen je 2 gleichwertige Tiere aus gleichem Wurf stammten. Eine Gruppe wurde nach $4^1/_2$, die anderen beiden nach 6 Wochen dem Säugen entwöhnt und in den Versuch genommen. Die E-arme Diät ließ sich bei den sehr jungen Tieren nicht durchführen, dabei waren uns in Vorversuchen

die meisten Tiere eingegangen. Wir fütterten daher außer altem Heu, Weißbrot und Wasser auch kleine Mengen Grünfutter und wenig Milchbreiabfälle. Mit dieser Kost gediehen die Tiere gut. Ein Tier aus jeder Gruppe erhielt täglich 9 mg Tokopherolacetat. Der Versuch dauerte bei der früh begonnenen Gruppe 42, bei den anderen 32 Tage. Das Körpergewicht wurde täglich bestimmt. Am Schluß erfolgte Laparotomie in Aethernarkose und Entfernung beider Ovarien und eines Uterushornes. Die Eierstöcke betteten wir nach dem Wiegen ebenso wie die Uteri in Paraffin ein und untersuchten histologisch.

Das Körpergewicht nahm bei allen Tieren, die zusätzlich Tokopherol erhielten, in den ersten 3 Tagen etwas ab. (Abbildung 10).

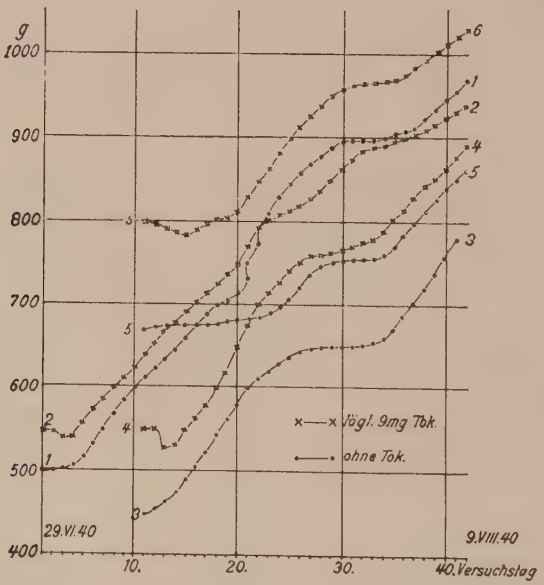

Abbildung 10

Das Körpergewicht infantiler Kaninchen nimmt nach Tokopherol-Fütterung nur anfangs leicht ab.

Das entspricht den Beobachtungen von Démole, Stähler und Kaiser an Ratten. Im übrigen verlaufen die Gewichtskurven parallel. Im Benehmen und in der Freßlust der Kaninchen waren keine Unterschiede zu bemerken.

Die Ovarien waren bei allen Tokopherol-Tieren schwerer als bei den Paarlingen. Die Verhältnisse werden aus folgender Zusammenstellung klar :

Tier Nr.	Körpergewicht	Tokopherol täglich	Versuchs-dauer	Ovargewicht	Ovargewicht zu Körpergewicht
	g	mg	Tage	mg	
1	500	—	42	27,4	1 : 36000
2	550	9	42	54,0	1 : 17000
3	450	—	32	14,1	1 : 57000
4	550	9	32	20,2	1 : 44000
5	680	—	32	23,4	1 : 37000
6	800	9	32	67,0	1 : 15000

Die Eierstöcke unterschieden sich histologisch durch den Entwicklungszustand der Follikel. (Abbildungen 11 und 12).

Abbildung 11

Ovar eines infantilen Kaninchens ohne Tokopherol-Fütterung.
Vergrößerung 10 x

Abbildung 12

Ovar eines infantilen Kaninchens, das 42 Tage mit Tokopherolacetat zusätzlich gefüttert und im gleichen Alter wie das Geschwistertier (Abb. 11) operiert wurde. Viele reifende Follikel.

Vergrößerung 10 x

Ohne Tokopherol blieben diese ruhende Primordialfollikel, nach Tokopherol waren zahlreiche Graafsche Follikel von ansehnlicher Größe herangereift.

Die Uteri entsprachen dem Funktionszustand der Ovarien. Bei den Tokopherol-Tieren begann die Proliferation der Mukosa schon in den ersten Stadien, der Durchmesser des Uterushorns war hier demgemäß größer. Histologisch boten die Bilder nichts Neues, so daß auf die Wiedergabe von Abbildungen verzichtet werden kann.

Zusammenfassung.

I. In Experimenten mit synthetischem Tokopherolacetat (peroral) an E-arm ernährten kastrierten juvenilen Kaninchen, die wir mit Follikelhormon und Corpus-luteum-Hormon wieder in den Oestrus brachten, zeigten wir, daß das Vitamin E in der Lage ist, eine Steigerung der Progesteroneffekte herbeizuführen.

1. Wir beobachteten bei den Tokopherol-Tieren eine größere Gewichtszunahme in der Corpus-luteum-Hormon-Phase als bei den E-arm ernährten Vergleichtieren.

2. Die morphologische Reaktion der Uterusmukosa wurde durch das Tokopherol in der Weise beeinflußt, daß bei den entsprechenden Tieren eine Transformation erzeugt wurde, was bei den Kontrolltieren nicht der Fall war.

3. Mit der Karminfärbung nach Best konnten wir nachweisen, daß die Tokopherol-Tiere mehr Glykogen in den lumennahen Schichten der Uterusmukosa zeigen als die E-arm ernährten Tiere.

II. Während in früheren Versuchen mit E-armen Tieren niemals Veränderungen der Hypophysen gefunden worden sind, konnten wir zeigen, daß in 13 Tagen durch 20 Gamma Oestradiolbenzoat und 117 mg α-Tokopherolacetat die typische Kastratenhypophyse völlig normalisiert wurde.

III. An infantilen weiblichen Kaninchen studierten wir den Einfluß des peroral zugefütterten α-Tokopherolacetats und beobachteten hier eine Frühreife der Tiere. Die Ovarien waren gegenüber denen der Vergleichtiere schwerer und zeigten zahlreiche Graafsche Follikel. An der Uterusmukosa war entsprechend eine beginnende Proliferation festzustellen.

Schrifttum.

A. Allgemeines:

Ammon-Dirscherl: Fermente — Hormone — Vitamine und ihre Beziehungen zueinander. Verlag Gg. Thieme, Leipzig (1938).

Bomskow: Methodik der Hormonforschung, Band II. Verlag Gg. Thieme, Leipzig (1939).

Clauberg: Die weiblichen Sexualhormone in ihren Beziehungen zum Genitalzyklus und zum Hypophysenvorderlappen. Verlag Jul. Springer (1938).

Kunz: Fertilitätsvitamin E. Aus Praxis, schweiz. Rundschau f. Med. Bern, Nr. 48 (1938).

B. Besonderes:

Bach u. Winkler: Arch. Gynäkol. *172,* 97 (1941).

Barrie: Lancet *233,* 251 (1937).

Berblinger u. Burgdorf: Endokrinol. *15,* 382 (1935).

Clauberg: Handbuch Veit-Stöckel, Band 9, 109—579.

Démole: Z. Vitaminforsch. *8,* H. 4 (1939).

Duyvené de Wit: Kli. Wo. *20,* 1171 (1941).

Evans: J. amer. med. Assoc. *99,* 469 (1932).

Fecht: Mediz. Welt *15,* 820 (1941).

Gierhake: Angew. Chemie 1934, 716.

Juhasz-Schäffer: Virchows Archiv *281* (1931), *286* (1932).

Képinov: C. r. Acad. Sci. Paris *209,* 358 (1940).

Lehmann: Pflüg. Archiv *216,* 729 (1927).

C. Müller: Arch. Gynäkol. *169,* 483 (1939).

I. H. Müller: Endokrinol. *18,* 369 (1937).

Nelson: Anat. Rec. *56,* 241 (1933).

Portmann: Dissert. Kopenhagen 1935.

Rowlands u. Singer: J. of Physiol. *86,* 323 (1936).

Stähler: Kli. Wo. *20,* 356 (1941).

Stähler, Hebestreit u. Fladung: Arch. Gynäkol. *170,* 142 (1940).

Stähler u. Kaiser: Arch. Gynäkol. *171,* 118 (1941).

Stähler u. Pehl: Arch. Gynäkol. *171,* 134 (1941).

Underhill: Ref. Angew. Chemie *52,* 428 (1939).

Verzar u. Szarka: Pflügers Archiv *223,* 657 (1929); *227,* 499 u. 511 (1931); Biochem. Z. *240,* 19 (1931); Erg. Biol. *10,* 141 (1934).

Vogt-Möller: Vit. E Konferenz London 1939, Ref. Angew. Chemie *52,* 428 (1939); Acta obstetr. scand. (Stockh.) *20,* H. 1 (1940).

Mein besonderer Dank gilt Herrn Dozent Dr. Stähler, Oberarzt der Universitäts-Frauenklinik Frankfurt a. M., der mir die Anregungen zur Anstellung der Experimente gab und mich bei der Anfertigung der Arbeit stets unterstützte.

LEBENSLAUF.

In Wanzleben, einer kleinen Kreisstadt im Regierungsbezirk Magdeburg, wurde ich am 13. Mai 1916 als ältester Sohn des Oberrentmeisters Karl Rabe geboren. Vier Jahre besuchte ich dort die Volksschule und kam 1926 auf das humanistische Staatliche Fürstin-Hedwig-Gymnasium zu Neustettin. Hier legte ich Ostern 1935 die Reifeprüfung ab. Nach Erfüllung meiner halbjährigen Arbeitsdienstpflicht immatrikulierte ich mich im Wintersemester 1935/36 an der Medizinischen Fakultät der Johann-Wolfgang-Goethe-Universität in Frankfurt a. M.. wo ich auch bis auf das vorletzte klinische Semester, das ich in Jena verbrachte, meine medizinische Grundausbildung erfuhr. Im März 1938 legte ich in Frankfurt a. M. das Physikum ab und am 23. Mai 1940 bestand ich vor dem Prüfungsausschuß in Frankfurt a. M. das Staatsexamen mit dem Prädikat „sehr gut". Die Approbation erhielt ich am 1. Juli 1940. Bis zu meiner Einberufung zur Wehrmacht am 2. September 1940 war ich in der Universitäts-Frauenklinik in Frankfurt a. M. tätig. Hier habe ich auch die vorstehend angeführten Versuche angestellt. Die Veröffentlichung der Ergebnisse wurde leider durch die Zeitumstände immer wieder verzögert. Jetzt bin ich bei einer Sanitätseinheit des Heeres als Arzt tätig.

42/23